

## AGENESIA PULMONAR

MIGUEL ANGELO MARTINS DE CASTRO JUNIOR<sup>\*</sup>  
ANGELA POTTER DE CASTRO<sup>\*\*</sup>  
NELSON PERELMAN ROSENBERG<sup>\*\*\*</sup>  
BRUNO SUDBRACK ZIMMERMANN<sup>\*\*\*</sup>  
FERNANDA MELO MÜLLER<sup>\*\*\*</sup>

### ABSTRACT

Um paciente de 22 anos foi admitido no hospital com dor no peito. A hipótese diagnóstica pelo raio-x de tórax foi atelectasia pulmonar à esquerda. A broncoscopia revelou uma estenose no broncofonte esquerdo a aproximadamente 3cm da carina, sugerindo agenesia pulmonar, confirmada por tomografia computadorizada de tórax e angiografia pulmonar.

**PALAVRAS-CHAVE:** Pulmão, lesões congênitas, fisiologia pulmonar, broncoscopia

### RESUMO

#### PULMONARY AGENESIS

A 22-year-old patient was admitted at the hospital with chest pain. The diagnostic hypothesis by X-ray was left pulmonary atelectasis. The bronchoscopy revealed bronchostenosis of the the main bronchus about 3 cm from the carina, suggesting lung agenesis which was confirmed by computed tomography of thorax and lung angiography.

**KEY Words:** Lung, congenital lesions, lung physiology, bronchoscopy

## 1 – INTRODUÇÃO

Agenesia pulmonar unilateral é uma malformação congênita muito rara, cuja etiologia não é completamente definida. É estimado um caso a cada 10000-15000 autópsias<sup>1-2</sup>. Até 1996 existiam apenas 200 relatos dessa doença na literatura médica, quase sempre associada com outras malformações: cardiovasculares, gastrointestinais, musculoesqueléticas.

---

<sup>\*</sup> Departamento de Cirurgia – FURG; e-mail: [miguelacjr@hotmail.com](mailto:miguelacjr@hotmail.com)

<sup>\*\*</sup> Departamento de Cirurgia Torácica do Hospital Nossa Senhora da Conceição, Porto Alegre

<sup>\*\*\*</sup> Acadêmicos de Medicina – FURG

Sua apresentação clínica é altamente variável, podendo ser diagnosticada durante a infância, devido a disfunções cardiopulmonares severas, ou pode ser encontrada ocasionalmente em pacientes assintomáticos<sup>3</sup>.

## 2 – RELATO DE CASO

Homem, branco, de 22anos, apresentou-se no departamento de emergência do Hospital Nossa Senhora da Conceição de Porto Alegre, Brasil, logo após o início de forte dor no lado esquerdo do peito. Ele foi avaliado pelo serviço de cirurgia torácica, com a suspeita de atelectasia pulmonar do hemitórax esquerdo. O paciente, que era previamente assintomático, foi admitido para conduta diagnóstica. O exame físico revelou diminuição do murmúrio vesicular do hemitórax comprometido, e o raio-X de tórax evidenciou hiperinsuflação do hemitórax direito, opacificação do hemitórax esquerdo, mediastino desviado para o lado esquerdo e uma escoliose (Figura 1). Na broncoscopia, foi demonstrada estenose do broncofonte esquerdo a aproximadamente 3cm da carina, onde foram realizadas biópsias que demonstraram apenas de epitélio respiratório. A falta de parênquima pulmonar na tomografia computadorizada (Figuras 2 e 3), confirmada pela cintilografia ventilação-perfusão (ausência de imagem perfusional à esquerda e diminuição de perfusão do lobo superior à direita), sugeriu diagnóstico de agenesia pulmonar, confirmado pela angiografia anormal, que não mostrou artéria pulmonar esquerda (Figura 4).

## 3 – DISCUSSÃO

A agenesia pulmonar unilateral é uma doença rara que tem na deficiência de vitamina A, agentes virais e fatores genéticos as principais etiologias de seu surgimento, a partir da quarta semana do período embriológico<sup>1-4</sup>. O lado direito é mais afetado que o esquerdo. Trinta por cento dos pacientes morrem no primeiro ano de vida e cinquenta por cento até os cinco anos de idade, principalmente por infecções respiratórias<sup>5</sup>. A agenesia pulmonar é uma malformação que pode estar presente sozinha ou acompanhada de outras anormalidades. Embora essa associação de anormalidades não esteja bem definida, acredita-se que aconteçam alterações no arco aórtico no período embriológico<sup>6</sup>. As principais malformações são: hipoplasia dos músculos, do hemitórax ipsilateral, estenose da traquéia, atresia do esôfago, hérnia diafragmática, microftalmia, anormalidades cardiopulmonares, alterações nos ossos da face e outras<sup>1-6-7-8</sup>. A

suspeita do diagnóstico pode começar pelos sinais no raio-X, onde há uma posição anormal do coração, desviado para o lado comprometido, assimetria do tórax e diminuição dos espaços intercostais do lado afetado<sup>9</sup>. Entretanto, a discrepância mediastinal pode não ocorrer quando o hemidiafragma e o fígado se deslocam para ocupar o espaço do pulmão em agenesia<sup>10</sup>. A presença de um hemitórax totalmente opacificado é um problema decorrente da redução do volume, sendo como regra um desses diagnósticos: a) agenesia ou hipoplasia pulmonar; b) atelectasia pulmonar (por secreções, corpo estranho, tumores, vasos anômalos); c) derrames pleurais. A diferenciação é fácil, tendo em conta a radiografia e as características semiológicas. A hipertensão pulmonar ou o enfisema não são encontrados em pacientes com longa sobrevivência. Não há tratamento a ser feito, somente em casos em que há malformações vasculares ou comunicação bronquial, em associação com prejuízo da função pulmonar<sup>2-5</sup>.

## REFERÊNCIAS

- 1 BITTIGAU K, BOHM J, KURSAWE R, et al. Pulmonary agenesis in a newborn: implantation of tissue expander to prevent a mediastinal shift. *Thorac Cardiovasc Surg* 1995;43(5):287-9.
- 2 PEARSON FG. *Thoracic surgery*. New York: Churchill Livingstone; 1995.
- 3 TAN KK, CHIN CN. Unilateral pulmonary agenesis: an unusual cause of respiratory distress in the newborn. *Singapore Med J* 1996;37(6):668-9.
- 4 AGGARWAL AN, GUPTA D, JINDAL SK. Unilateral pulmonary agenesis with ipsilateral musculoskeletal anomalies. *J Assoc Physicians India* 2002;50:1324-6.
- 5 BAUE AE. *Glenn's thoracic and cardiovascular surgery*. 6. ed. Appleton & Lange; 1996.
- 6 CUNNINGHAM ML, MANN N. Pulmonary agenesis: a predictor of ipsilateral malformations. *Am J Med Genet* 1997;70(4):391-8.
- 7 WATANABE A, TAKAHASCHI N, WATANABE T, et al. Congenital tracheal stenosis due to complete cartilage rings with right pulmonary agenesis. *Kyobu Geka* 2003;56(5):393-7.
- 8 BERKENSTADT M, LEV D, ACHIRON R, et al. Pulmonary agenesis, microphthalmia, and diaphragmatic defect (PMD): new syndrome or association? *Am J Med Genet* 1999;86(1):6-8.
- 9 FREUNDLICH IM, BRAGG DG. *A radiologic approach to diseases of the chest*. 2. ed. Williams & Wilkins; 1997.
- 10 ROQUE AS; BURTON EM; BOEDY RF, et al. Unilateral pulmonary agenesis without mediastinal displacement. *South Med J* 1997;90(3):335-7.

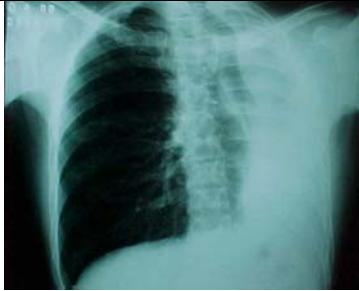

FIGURA 1 – Radiografia de tórax demonstrando opacificação do hemitórax esquerdo.

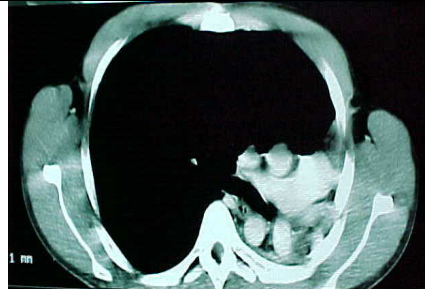


Figura 2 – Tomografia computadorizada de tórax demonstrando coração e vasos da base em hemitórax esquerdo.

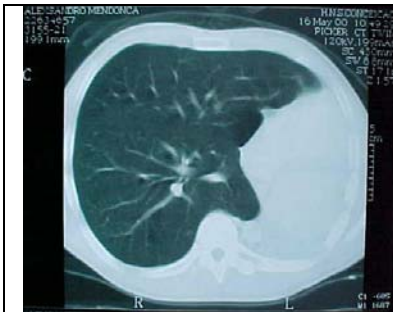

FIGURA 3 – Tomografia computadorizada de tórax demonstrando ausência de parênquima pulmonar à esquerda.

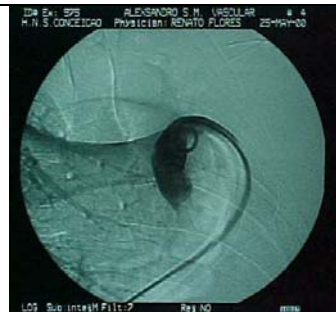

FIGURA 4 – Coto da artéria pulmonar esquerda confirmado pela angiografia.

Recebido: 15/06/2007

Aceito: 20/11/2007